

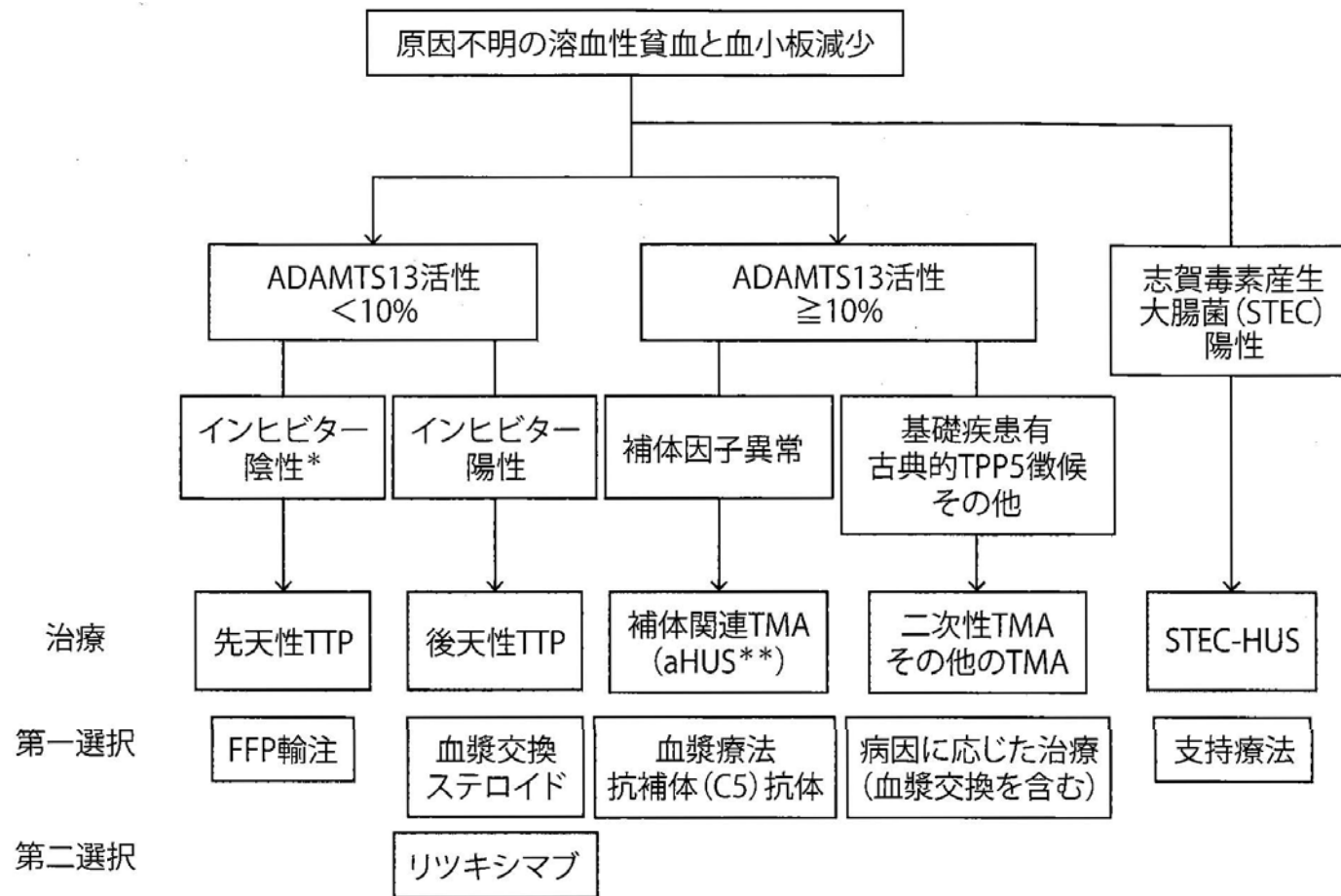図3 血栓性微小血管症の分類 (文献2を改変)

抗補体 (C5) 抗体製剤として、エクリズマブとラブリズマブがある。

STEC : Shiga toxin-producing *Escherichia coli*, TMA : thrombotic microangiopathy,

aHUS : atypical hemolytic uremic syndrome

表 1. 病因による血栓性微小血管障害症 (TMA) の分類

病因	原因	臨床診断
ADAMTS13 活性著減	ADAMTS13 遺伝子異常	先天性TTP (Upshaw-Schulman症候群)
	ADAMTS13 に対する自己抗体	後天性TTP
感染に伴うHUS	志賀毒素産生大腸菌 (STEC) (O157 大腸菌など)	STEC-HUS
	肺炎球菌 (ニューラミダーゼ分泌)	肺炎球菌HUS
補体系の障害	遺伝的な補体制御因子異常	Atypical HUS
	抗Factor H抗体などの後天的な障害	
病因不明	膠原病 (SLE, 強皮症など)	膠原病関連TMA
	造血幹細胞移植	移植後TMA
	悪性腫瘍	悪性腫瘍合併TMA
	妊娠	妊娠関連TMA
	薬剤 (マイトマイシンなど)	薬剤性TMA
	その他	

TTP : thrombotic thrombocytopenic purpura

HUS : hemolytic uremic syndrome

SLE : systemic lupus erythematosus

表 11-16 微小血管障害性溶血性貧血＋急性腎障害の鑑別

疾患	臨床徴候・鑑別のポイント	治療
悪性高血圧	拡張期血圧は通常 120 mmHg を上回る。眼底検査上、網膜の出血や滲出物、視神経乳頭浮腫がみられる	血圧のコントロール
TTP	ほかに明らかに MAHA を説明する病態が見いだされず、TTP と関連のある原疾患が存在する場合は、積極的に疑う必要がある	血漿交換 原疾患の治療
DIC	DIC を引き起こす原疾患が存在する場合は、凝固系検査 (PT ^{★1} 、PTT ^{★2} 、フィブリノゲン、Dダイマー) を測定し、DIC スコアを計算する	原疾患の治療
子癇前症、HELLP ^{★3} 症候群	妊娠の除外。高尿酸血症との相関を示唆する研究もある	分娩
強皮症腎クリーゼ	特徴的な皮膚所見に加えて、全身性强皮症を特徴づける臓器障害 (Raynaud 現象、肺高血圧、間質性肺炎、消化管運動障害) の有無を評価する	半減期の短い ACE ^{★4} 阻害薬を開始、血圧がコントロールされるまですみやかに投与量を上げていく。腎機能が悪化を続け、透析が必要になっても、治療を継続
劇症型抗リン脂質抗体症候群	繰り返す流産や動静脈の血栓塞栓症の既往の有無、凝固検査上 PTT 単独の延長、さらに表 11-20 に示すその他の臨床徴候の有無を評価する	抗凝固療法 高用量ステロイド 血漿交換

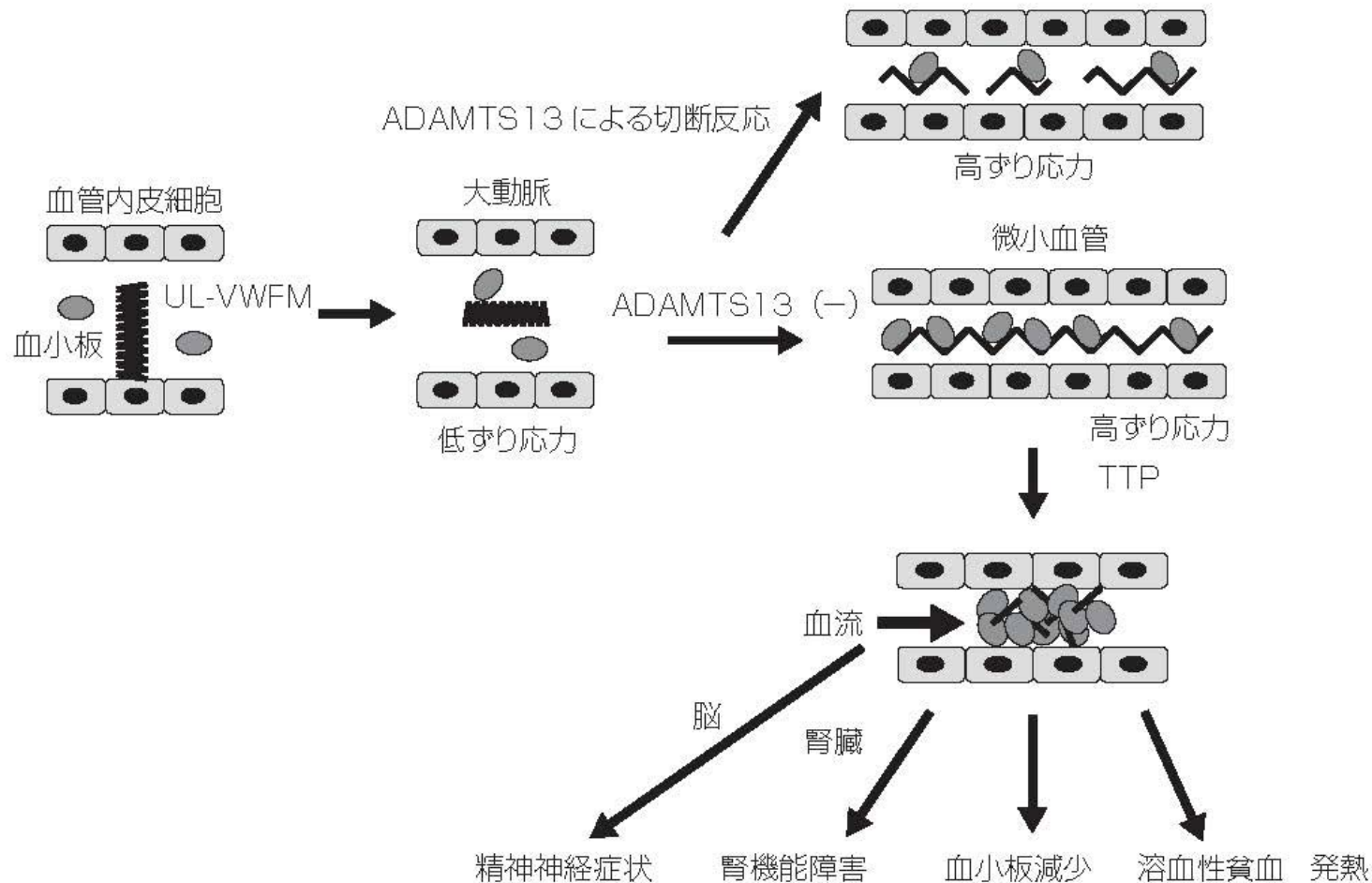


図2. ADAMTS13 活性著減型TTPの発症機序

血管内皮細胞から分泌直後のUL-VWFMは、低ずり応力下では折り畳まれて血小板と反応しない。しかし、微小血管では伸展構造となり、血小板と結合して血小板血栓を形成することになるため、健常人ではADAMTS13により切断され、適度な分子量に制御されている。ADAMTS13 活性著減TTPでは、微小血管で血小板血栓が形成され、それより末梢の臓器障害（腎機能障害、脳神経障害など）が出現する。

UL-VWFM : unusually large von Willebrand factor multimers